

Après la réalisation d'une greffe osseuse d'apposition, une période de quelques mois est nécessaire pour la soudure du greffon à l'os receveur

Le tabagisme est une contre-indication à la réalisation d'une greffe osseuse en onlay

## La greffe osseuse d'apposition ou greffe en onlay

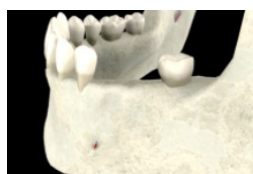
Après l'extraction d'une dent, le volume osseux de la zone édentée peut diminuer rapidement. Cette diminution risque de rendre difficile, voire impossible, la mise en place d'implants dans cette zone. En cas de volume osseux trop faible, un petit fragment d'os sera apporté à ce niveau pour augmenter ce volume et permettre la pose de l'implant.

### Zones de prélèvement du greffon

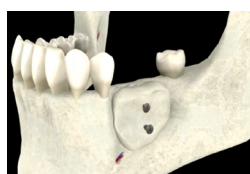Si le volume d'os à prélever est relativement faible, les sites de prélèvement privilégiés sont le menton et la zone située au niveau des molaires inférieures. Si le volume d'os à prélever est très important, l'os peut être prélevé sur d'autres zones, notamment au niveau du crâne.

### Mise en place du greffon

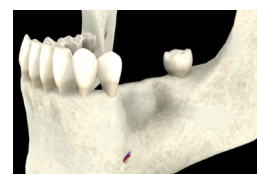
Le fragment d'os prélevé est mis en place à l'aide de vis d'ostéosynthèse. Pour que le greffon se soude à l'os receveur, une période de 4 mois d'attente est habituellement nécessaire. Les implants peuvent alors être mis en place et les vis d'ostéosynthèse sont en général retirées à ce moment.



Volume osseux insuffisant



Mise en place de la greffe



Incorporation de la greffe

### Tabac et greffes d'apposition

Chez les patients non fumeurs, le taux de succès de ces greffes est élevé. En revanche, de très nombreuses complications ont été rapportées chez les fumeurs, ce qui pousse la plupart des chirurgiens à ne pas leur proposer cette technique.

### Suites opératoires

Comme après toute intervention chirurgicale, un œdème, un léger saignement et un hématome peuvent apparaître. Dans tous les cas, le suivi de la prescription et des conseils de votre chirurgien est impératif.